

Experimental purulent corneal ulcer in rabbits as a model to study ocular dosage forms

Article

Published Version

Creative Commons: Attribution-Noncommercial-Share Alike 4.0

Open access

Ozhmukhametova, E. K., Mussin, M. N., Bayachmetov, A., Adambosynov, B. and Khutoryanskiy, V. V. ORCID: <https://orcid.org/0000-0002-7221-2630> (2018) Experimental purulent corneal ulcer in rabbits as a model to study ocular dosage forms. *Kazan Medical Journal*, 99 (2). pp. 248-254. ISSN 2587-9359 doi: <https://doi.org/10.17816/KMJ2018-248> Available at <https://centaur.reading.ac.uk/77789/>

It is advisable to refer to the publisher's version if you intend to cite from the work. See [Guidance on citing](#).

Published version at: <https://journals.eco-vector.com/kazanmedj/article/view/8415>

Identification Number/DOI: <https://doi.org/10.17816/KMJ2018-248>

<<https://doi.org/10.17816/KMJ2018-248>>

Publisher: ECO-VECTOR LLC

All outputs in CentAUR are protected by Intellectual Property Rights law, including copyright law. Copyright and IPR is retained by the creators or other copyright holders. Terms and conditions for use of this material are defined in the [End User Agreement](#).

www.reading.ac.uk/centaur

CentAUR

Central Archive at the University of Reading

Reading's research outputs online

соединениям, индуцирующим образование двунитевых разрывов ДНК и последующую гибель опухолевых клеток по механизму апоптоза.

2. Полученные нами результаты свидетельствуют о чувствительности клеток саркомы Юинга линии А673 к пивалолил-замещённым пиррол-содержащим гетероциклическим соединениям *in vitro* и открывают перспективы для более углублённого изучения механизмов цитотоксического действия данных соединений в отношении опухолевых клеток саркомы Юинга.

Работа выполнена при поддержке Российского фонда фундаментальных исследований (грант мол_а №16-34-01005).

Авторы заявляют об отсутствии конфликта интересов по представленной статье.

ЛИТЕРАТУРА

1. Delattre O., Zucman J., Melot T. et al. The Ewing-family of tumors — a subgroup of small-round-cell tumors defined by specific chimeric transcripts. *N. Engl. J. Med.* 1994; 331 (5): 294–299. DOI: 10.1056/NEJM199408043310503.
2. Le Deley M.C., Delattre O., Schäfer K.L. et al. Impact of EWS-ETS fusion type on disease progression in Ewing's sarcoma/peripheral primitive neuroectodermal tumor: prospective results from the cooperative Euro-E.W.I.N.G. 99 trial. *J. Clin. Oncol.* 2010; 28 (12): 1982–1988. DOI: 10.1200/JCO.2009.23.3585.
3. Van Doorninck J.A., Ji L., Schaub B. et al. Current treatment protocols have eliminated the prognostic advantage of type 1 fusions in Ewing sarcoma: a report from the Children's Oncology Group. *J. Clin. Oncol.* 2010; 28 (12): 1989–1994. DOI: 10.1200/JCO.2009.24.5845.
4. Juergens C., Weston C., Lewis I. et al. Safety assessment of intensive induction with vincristine, ifosfamide, doxorubicin, and etoposide (VIDE) in the treatment of Ewing tumors in the EURO-E.W.I.N.G. 99 clinical trial. *Pediatr. Blood Cancer.* 2006; 47 (1): 22–29. DOI: 10.1002/pbc.20820.
5. Le Deley M.C., Paulussen M., Ian Lewis I. et al. Cyclophosphamide compared with ifosfamide in consolidation treatment of standard-risk Ewing sarcoma: results of the randomized noninferiority Euro-EWING99-R1 trial. *J. Clin. Oncol.* 2014; 32 (23): 2440–2448. DOI: 10.1200/JCO.2013.54.4833.
6. Womer R.B., West D.C., Krailo M.D. et al. Randomized controlled trial of interval-compressed chemotherapy for the treatment of localized Ewing sarcoma: a report from the Children's Oncology Group. *J. Clin. Oncol.* 2012; 30 (33): 4148–4154. DOI: 10.1200/JCO.2011.41.5703.
7. Wagner L.M., McAllister N., Goldsby R.E. et al. Temozolomide and intravenous irinotecan for treatment of advanced Ewing sarcoma. *Pediatr. Blood Cancer.* 2007; 48 (2): 132–139. DOI: 10.1002/pbc.20697.
8. Haeusler J., Ranft A., Boelling T. et al. The value of local treatment in patients with primary, disseminated, multifocal Ewing sarcoma (PDMES). *Cancer.* 2010; 116 (2): 443–450. DOI: 10.1002/cncr.24740.
9. Boichuk S., Galembikova A., Zykova S. et al. Ethyl-2-amino-pyrrole-3-carboxylates are novel potent anticancer agents that affect tubulin polymerization, induce G2/M cell-cycle arrest, and effectively inhibit soft tissue cancer cell growth *in vitro*. *Anti-Cancer Drugs.* 2016; 27 (7): 620–634. DOI: 10.1097/CAD.0000000000000372.
10. Kumagai A., Lee J., Yoo H.Y., Dunphy W.G. TopBP1 activates the ATR-ATRIP complex. *Cell.* 2006; 124 (5): 943–955. DOI: 10.1016/j.cell.2005.12.041.

УДК 617.713: 616-035

© 2018 Ожмухаметова Э.К. и соавторы

Экспериментальная гнойная язва роговицы у кроликов как модель для исследования глазных лекарственных форм

Эльвира Келгембаевна Ожмухаметова¹, Марат Нуkenович Мусин¹, Айбол Баяхметов¹, Балгын Адамбосынов¹, Виталий Викторович Хуторянский^{2*}

¹Государственный медицинский университет, г. Семей, Казахстан;

²Университет Рединга, г. Рединг, Великобритания

Реферат

DOI: 10.17816/KMJ2018-248

Цель. Создание экспериментальной модели гнойной язвы роговицы у кроликов для её использования при исследовании глазных лекарственных форм.

Методы. Формирование язвы роговицы сопровождается повышением температуры тела, которая была исследована в трёх группах кроликов: (1) без нанесения травмы; (2) с нанесением травмы и формированием гнойной язвы без лечения; (3) с нанесением травмы и лечением ципрофлоксацином. Параллельно проводили забор гнойного отделяемого для подсчёта колоний стафилококка. После выведения кроликов второй и третьей групп из эксперимента извлечённые роговицы были подвержены патоморфологическому анализу.

Результаты. Через сутки у кроликов второй группы были зарегистрированы гнойные выделения, отёк век и выраженная инъектированность сосудов глазного яблока, в 90% случаев развился язвенный дефект роговицы. В третьей группе животных (90%), несмотря на своевременное лечение цiproфлoксацином также в течение 12–24 ч, было отмечено развитие гнойной язвы. Среднее значение температуры в первой группе составило $38,6 \pm 0,1$ °C, во второй группе — $40,0 \pm 0,3$ °C, в третьей группе — $39,1 \pm 0,3$ °C, то есть при лечении цiproфлoксацином температура тела была ниже, чем у кроликов без лечения ($p < 0,0003$). Показатель колониеобразующих единиц во второй группе в начале эксперимента и на 10-й день составил $1,0 \times 10^7$ и $4,3 \times 10^6$ колониеобразующих единиц соответственно (незначимая разница, $p > 0,1$). В третьей группе эти показатели составляли $1,0 \times 10^7$ и $4,6 \times 10^3$ колониеобразующих единиц (значимая разница, $p < 0,0001$). При гистологическом исследовании глаз с гнойными язвами были выявлены отёк, расслоение, дефекты эпителия, десквамация эндотелия и инфильтрация роговицы нейтрофилами.

Вывод. Формирование экспериментальной гнойной язвы роговицы приводит к повышению температуры тела кроликов, которое зависит от своевременно начатого лечения; измерение температуры ректально в ходе развития гнойной язвы можно использовать как критерий оценки воспалительного процесса.

Ключевые слова: гнойная язва роговицы, температура тела, цiproфлoксацин, золотистый стафилококк.

Experimental purulent corneal ulcer in rabbits as a model to study ocular dosage forms

E.K. Ozhmukhametova¹, M.N. Mussin¹, A. Bayachmetov¹, B. Adambosynov¹, V.V. Khutoryanskiy²

¹*Semey State Medical University, Semey, Republic of Kazakhstan;*

²*Reading School of Pharmacy, University of Reading, Whiteknights, Reading, United Kingdom*

Aim. The aim of this work was to develop experimental model of purulent corneal ulcer in rabbits for its application in the studies of ocular dosage forms.

Methods. Rabbits body temperature was measured in three groups: (1) without corneal injury; (2) with the injury and formation of purulent ulcer, but without any therapy; (3) with the injury and formation of purulent ulcer, treated with ciprofloxacin. In parallel, swabs containing purulent discharge were taken for microbiological analysis. In the end of 10-days experiment rabbits (groups 2 and 3) were sacrificed; their corneas were extracted and analysed.

Results. One day following the injury all rabbits had a purulent discharge, moderate eyelids edema and conjunctival hyperemia. Rabbits in groups 2 and 3 had a purulent corneal ulcer developed. The mean body temperature in group 1 was 38.6 ± 0.1 °C; in group 2 it was 40.0 ± 0.3 °C, in group 3 it was 39.1 ± 0.3 °C. The levels of infection in group 2 in the beginning and on 10-th day of experiments were 1.0×10^7 colony forming units (CFU) and 4.3×10^6 CFU, respectively (not significant, $p > 0.1$). In group 3 these levels were 1.0×10^7 CFU and 4.6×10^3 CFU, respectively (significant, $p < 0.0001$). The histological investigation of enucleated eyes with corneal ulcers revealed the presence of edema, stratification, deep epithelial defects, endothelium desquamation, and corneal infiltration by neutrophils.

Conclusion. Formation of a corneal ulcer leads to an increase in animal body temperature, which depends on timely therapy. Rectal temperature measurements in rabbits could serve as an easy parameter to follow the development of inflammation.

Keywords: purulent corneal ulcer, temperature, ciprofloxacin, staphylococcus aureus.

Зрение — один из важнейших факторов выживания человека, позволяющий получить информацию об окружающем мире. Заболевания роговицы, поражая трудоспособное население, являются социально-значимой проблемой, так как в структуре глазной патологии занимают более 35% [1, 2]. Роговица подвержена повышенной опасности, потому что выступает в роли защитного барьера для внутренних структур глаза. Она препятствует проникновению не только инородных тел, но и лекарственных препаратов [3, 4].

Этиопатогенетические факторы, приводящие к нарушению прозрачности и целостности роговой оболочки глаза, могут быть весьма разнообразны [5]. К ним относятся воспалительные заболевания, травмы органов зрения и дистрофические изменения [6]. Из-за развития осложнений, таких как появление вторичной инфекции, грубое

помутнение (бельмо), васкуляризация различной степени, функции поражённого глаза ухудшаются [7].

Создание эффективных методов лечения воспалительных процессов, вызванных травмами органов зрения, — актуальная задача современной офтальмологии. Моделирование экспериментальной гнойной язвы роговицы у кроликов можно взять за основу при разработке новых терапевтических подходов. Такие исследования важны не только для лечения глазных травм у человека [8], но и у домашних животных [9].

Ранее Колесников и соавт. [10] сообщили об использовании экспериментальной гнойной язвы роговицы и биохимическом исследовании воспалительного процесса. Авторами показано, что развитие стафилококковой язвы сопровождается повышением уровня малонового диальдегида, которое свидетельствует о местном и системном

окислительном стрессе. Помимо этого, установлена связь между концентрацией малонового диальдегида в лизате эритроцитов и роговице, что легло в основу разработки патогенетически-ориентированного применения антиоксидантов при гнойной язве роговицы. В другом сообщении того же автора [11] было отмечено, что применение ципрофлоксацина не предотвращает развития окислительного стресса в ранние сроки, тогда как ацетилцистеин в комплексной терапии снижает выраженность местного окислительного стресса.

В результате вышеизложенного следует, что в патогенетической терапии нужно учитывать эти нюансы при различных стадиях патологического процесса.

В данной работе нами было проведено исследование развития инфекционного процесса при экспериментальной гнойной язве роговицы у кроликов путём ежедневного контроля температуры тела и отбора микробиологических проб на золотистый стафилококк, а также объективных показателей клинической картины.

Экспериментальные исследования проведены на глазах 30 половозрелых кроликов породы шиншилла с массой тела 2500–3300 г. Наблюдение, уход, операции на животных, а также выведение их из эксперимента производили в соответствии с «Конвенцией по защите позвоночных животных, используемых для экспериментальных и других научных целей», принятой Советом Европы [12]. Данные эксперименты были одобрены этическим комитетом Государственного медицинского университета (г. Семей, выписка из протокола №4 от 14.10.2015).

В каждой серии экспериментов у кроликов развитие гнойной язвы роговицы вызывали только на левом глазу, правый выступал в качестве контроля. Все животные находились в стандартных условиях содержания, на стандартном питании в виварии учебно-методической лаборатории Государственного медицинского университета (г. Семей, Республика Казахстан). Температуру тела кроликов измеряли ректально перед нанесением травмы и ежедневно в ходе 10-дневного эксперимента (электронный термометр производства Шеринг, Республика Казахстан). Все кролики были разделены на три группы (по 10 особей в каждой):

- первая — контрольная (без нанесения травмы и без лечения);
- вторая — экспериментальная (с нанесением травмы, но без лечения);

- третья — экспериментальная (с нанесением травмы с последующим лечением антибиотиком).

Развитие экспериментальной гнойной язвы роговицы вызывали путём нанесения травмы по методике, адаптированной из работ А.В. Колесникова и соавт. [10, 11]. При нанесении травмы кролики находились в специальной деревянной коробке с отверстием для головы. После местной анестезии 0,4% раствором оксибупрокаина (инокаина; три инстилляции 2 капля препарата в левый глаз кролика с интервалом 15 с) при помощи скальпеля в центральных отделах роговицы наносили насечку длиной 5 мм, которая приводила к расслоению роговицы. Далее в полученный дефект втирали 1 стандартную петлю [10^7 – 10^8 колониеобразующих единиц (КОЕ)] чистой культуры золотистого стафилококка. Через сутки на всех экспериментальных глазах развивались типичные гнойные язвы роговицы.

Стафилококк для эксперимента был взят из бактериологической лаборатории Казённого государственного коммунального предприятия «Инфекционная больница г. Семей» (Республика Казахстан), который был выращен на скошенной желточно-солевой среде в течение 3 сут. Далее через сутки после вызванной травмы глаза и затем ежедневно в течение 9 дней делали мазок стерильным ватным тампоном, и материал транспортировали в течение 12 ч в лабораторию в стерильной пробирке в молочно-солевой среде. В ходе эксперимента пробирку после забора материала содержали в термостате при температуре 37 °С.

С доставкой пробирки в лабораторию в течение 2 ч содержимое пересевали штрихом для обильного роста на желточно-солевой агар и затем помещали в термостат при температуре 37 °С на 2 сут. В течение этого времени бактерии образовывали колонии, окружённые зоной полного гемолиза, которые имели золотистый оттенок. При хорошем освещении их можно увидеть в виде радужного венчика.

На третьем этапе из выросших колоний делали мазок на предметном стекле для окрашивания по Граму и микроскопирования. При наличии в мазке чистой культуры стафилококка оставшуюся часть пересевали на мясо-пептонный агар для идентификации со стрептококком (проба на каталазу — стафилококк выделяет пузырьки). Готовые колонии стафилококка представляли собой округлые диски средней

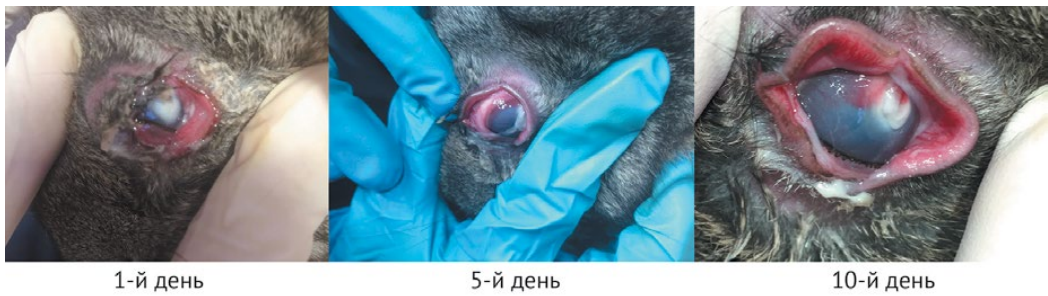

Рис. 1. Фотографии глаз кроликов, демонстрирующие развитие экспериментальной гнойной язвы (без лечения) на 1-е, 5-е и 10-е сутки после травмы

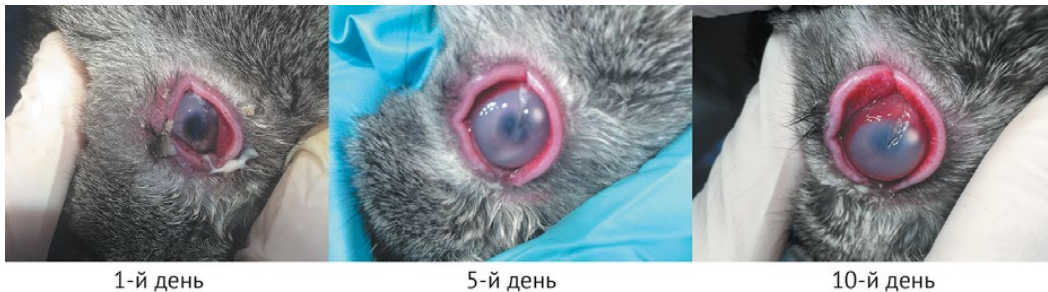

Рис. 2. Фотографии глаз кроликов, демонстрирующие развитие экспериментальной гнойной язвы (с лечением антибиотиком) на 1-е, 5-е и 10-е сутки после травмы

величины, гомогенной или мелкозернистой структуры.

В третьей группе кроликов лечение гнойной язвы левого глаза проводили с помощью инстилляций 2 капли 0,3% раствора ципрофлоксацина (ципролета, производство «Доктор Редди'с», Индия) как модельного антибактериального препарата, 4 раза в день. В контрольный глаз инстиллировали дистиллированную воду в том же режиме.

За каждой группой животных наблюдали в течение 10 сут. Затем животных второй и третьей групп выводили из эксперимента методом воздушной эмболии под тиопенталовым наркозом (инъекция раствора тиопентала натрия из расчёта 40 мг/кг массы тела в красную вену уха кроликов). Извлечённые роговицы помещали в 1% раствор формалина для дальнейшего изучения патоморфологических изменений. Статистическую обработку полученных результатов выполняли с помощью пакета прикладных программ GraphPad Prism 7.04 (t-test).

Степень выраженности воспалительной реакции в опытной группе с лечением и отсутствием лечения была различной. Так, через сутки у всех кроликов в экспериментальной группе без лечения были зарегистрированы гнойное отделяемое, умеренный

отёк век и выраженная смешанная инъектированность сосудов глазного яблока. По центру роговицы сформировался средней интенсивности гнойный инфильтрат желтоватого цвета около 5 мм в диаметре.

При закапывании 1 мг/мл раствора флуоресцеина в дистиллированной воде на 2-е сутки после нанесения травмы определялся дефект эпителия размером 4–4,5 мм, соответствующий инфильтрату. Вокруг инфильтрата был перифокальный отёк, при этом отмечалось появление диффузной инфильтрации стромы окружающих отделов роговицы.

Рис. 1 демонстрирует наличие всех симптомов на протяжении 10 дней в группе без лечения.

На 5-е сутки сохранялся умеренный отёк век, гнойное отделяемое несколько уменьшалось, при этом сохранялась выраженная смешанная инъектированность сосудов глазного яблока. Интенсивность гнойной инфильтрации роговицы и перифокальная реакция нарастали, диффузная инфильтрация стромы также несколько увеличивалась.

В 90% случаев у животных с наиболее тяжёлым процессом в отдельных секторах появилась смешанная васкуляризация роговицы протяжённостью до 2–2,5 мм от лимба.

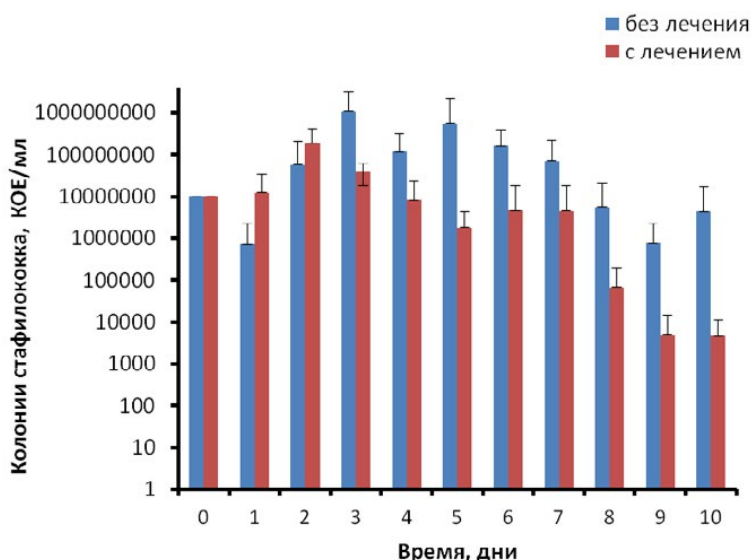


Рис. 3. Изменение уровня стафилококка (колониеобразующие единицы — КОЕ) в глазах кроликов в экспериментальных группах (с лечением и без него) в зависимости от времени

На 10-е сутки на веках сохранялось небольшое гнойное отделяемое, а также отмечалась умеренная смешанная инъектированность сосудов склеры. Инфильтрат уменьшался по площади и интенсивности. При анализе всех данных в экспериментальной группе кроликов без лечения в 90% случаев развился язвенный дефект роговицы, разный по площади и глубине.

Экспериментальная группа кроликов, леченных каплями ципрофлоксацина, имела картину, отличную от той, в которой антибактериальный препарат не использовали. Так, несмотря на своевременно начатое лечение, в течение 12–24 ч после нанесения травмы было зафиксировано развитие гнойной язвы. На рис. 2 видны все признаки стадии инфильтрации.

При монотерапии ципрофлоксацином с 1-х суток патологии в течение 12–24 ч также было отмечено развитие гнойной язвы с различной степенью гнойного отделяемого у 90% подопытных животных. По сравнению с группой, где лечение антибиотиком не проводили, уровень отёка век был умеренным, нарастание выделений зарегистрировано в 70% случаев. На 5-е сутки интенсивность инфильтрации и смешанная инъектированность сосудов глазного яблока также отмечены у 80% животных. Гнойное отделяемое уменьшилось у 3 (30%) кроликов. На 10-е сутки наблюдения экспериментальной группы с лечением гнойное отделяемое было зафиксировано у 40%, при

этом зарегистрирована лёгкая смешанная инъектированность сосудов глазного яблока. Инфильтрат уменьшился в размерах у 60% кроликов.

Для бактериологического анализа на стафилококк в ходе экспериментов в экспериментальных группах проводили ежедневный забор микробиологических проб стафилококка для дальнейшего посева в условиях лаборатории. На рис. 3 показано изменение показателей КОЕ со временем (на протяжении 10 дней).

Показатель КОЕ в группе с нанесённой травмой и без лечения антибиотиком на момент внесения культуры стафилококка и на 10-й день эксперимента составил $1,0 \times 10^7$ и $4,3 \times 10^6$ КОЕ соответственно, что не показало статистически значимой разницы ($p > 0,1$). В экспериментальной группе с использованием антибиотика эти показатели составляли $1,0 \times 10^7$ и $4,6 \times 10^3$ КОЕ соответственно, что свидетельствовало о статистически значимом снижении концентрации стафилококка в глазу ($p < 0,0001$). Эти результаты отлично коррелируют с изменением температуры тела у кроликов.

Для количественной оценки характера воспалительного процесса в ходе экспериментов у кроликов проводили измерения ректальной температуры. Среднее значение температуры в контрольной группе без нанесения травмы составило $38,6 \pm 0,1$ °С, что согласуется с литературными данными для кроликов породы шиншилла [13].

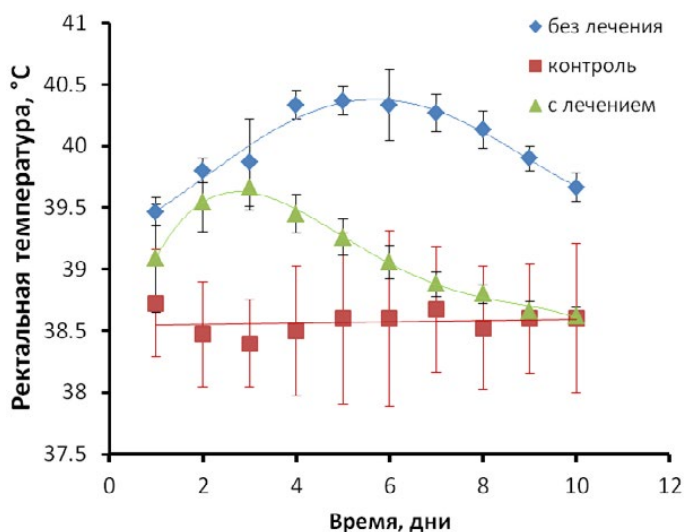


Рис. 4. Изменение ректальной температуры кроликов в контрольной и экспериментальной группах в зависимости от времени, прошедшего с момента нанесения травмы роговицы

Рис. 4 отображает изменение температуры в экспериментальных (с лечением и без него) и контрольной группах со временем.

Результаты такого анализа показывают, что в экспериментальной группе без лечения происходило стойкое повышение температуры в течение первых 4 дней до $40,3 \pm 0,3$ °C и удержание на данном уровне до 8-го дня. Далее зарегистрировано её постепенное снижение, при этом температура на 10-е сутки составила $39,6 \pm 0,1$ °C, что указывает на продолжение воспалительного процесса.

При использовании капель цiproфлoксацина изменение температуры тела кроликов имело иной характер. Повышение температуры зафиксировано в течение 3 сут, достигая $39,6 \pm 0,2$ °C, а затем произошло её закономерное снижение. На 10-е сутки эксперимента средняя температура тела кроликов, получавших лечение антибиотиком, составила $38,6 \pm 0,1$ °C, что соответствует значениям, характерным для здоровых животных.

После выведения животных из эксперимента их глаза извлекали и проводили патоморфологическое исследование. Согласно данным микроскопического исследования извлечённой роговицы, язва на фоне применения цiproфлoксацина не поддавалась положительной динамике и распространялась как по глубине, так и по площади поражения. При гистологическом исследовании энуклеированных глаз кроликов с гнойными язвами роговицы были выявлены

изъязвления роговицы, отёк, расслоение, глубокие дефекты эпителия, десквамация эндотелия и инфильтрация роговицы нейтрофилами.

Язвы роговицы зафиксированы с прободением в 30% и без прободения в 70% случаев. При исследовании глаз с прободением язвы отмечали перфорацию роговицы с выпадением подлежащих оболочек, тампонаду ими отверстия и инфильтрацию всех слоёв роговицы нейтрофилами. Полученные результаты патоморфологического анализа указывают на наличие воспалительного процесса на всех травмированных роговицах у кроликов, получавших и не получавших лечение.

ВЫВОДЫ

1. Формирование экспериментальной гнойной язвы роговицы приводит к повышению температуры тела кроликов, которая изменяется и зависит от своевременного начала лечения. Измерение температуры тела кроликов ректально в ходе развития гнойной язвы роговицы можно использовать как критерий оценки воспалительного процесса.

2. Бактериологический анализ подсчёта колоний золотистого стафилококка показывает, что с лечением происходит снижение роста бактерий, тогда как без лечения этого нет. Полученные результаты патоморфологического анализа указывают на наличие воспалительного процесса на всех травмированных роговицах у кроликов, получавших лечение и не получавших.

3. Экспериментальная гнойная язва роговицы у кроликов может быть предложена в качестве модели для исследования новых лекарственных форм для лечения глазной патологии.

Авторы выражают благодарность сотрудникам Государственного медицинского университета г. Семей (Республика Казахстан) А.О. Изгутиновой и к.м.н. С.А. Абасовой за техническую помощь в проведении экспериментов и патоморфологического анализа соответственно.

Конфликт интересов отсутствует.

ЛИТЕРАТУРА

1. Васильев А.Е. Лекарственные формы нового поколения — системы доставки лекарственных веществ. *Новая аптека*. 2002 (7): 67–70. [Vasil'ev A.E. Medicinal forms of new generation — drug delivery systems. *Novaya apteka*. 2002 (7): 67–70. (In Russ.)]
2. Майчук Ю.Ф. Профилактика слепоты как следствие патологии роговицы. *Вестн. офтальмол.* 1990; (3): 58–60. [Maychuk U.F. Prevention of blindness due to corneal pathology. *Vestnik oftal'mologii*. 1990; (3): 58–60. (In Russ.)]
3. Башура Г.С., Башура А.Г., Яремчук А.А. и др. К проблеме создания новых лекарственных форм. *Фармаком*. 1998; (2): 29–30, 47–50. [Bashura G.S., Bashura A.G., Yaremchuk A.A. et al. On the problem of developing new dosage forms. *Farmakom*. 1998; (2): 29–30, 47–50. (In Russ.)]
4. Mun E.A., Morrison P.W.J., Williams A.C., Khutoryanskiy V.V. On the barrier properties of the cornea: A microscopy study of the penetration of fluorescently labelled nanoparticles, polymers, and sodium fluorescein. *Mol. Pharm.* 2014; 11: 3556–3564. DOI: 10.1021/mp500332m.
5. Машковский М.Д. *Лекарственные средства*. В 2 т. 16-е изд., перераб., испр. и доп. М.: Новая Волна. 2001; 2: 608 с. [Mashkovskiy M.D. *Lekarstvennyye sredstva*. (Medicinal preparations.) In 2 volumes. 16th edition, revised, amended, supplemented. Moscow: Novaya Volna. 2001; 2: 608. (In Russ.)]
6. Арзамасцев А.П. Основные направления создания и оценки качества лекарственных средств. *Вопр. биол. мед. и фарм. химии*. 2001; (4): 3–5. [Arzamastsev A.P. The main directions for development and evaluation of the quality of medicines. *Voprosy biologii, meditsiny i farmatsevticheskoy khimii*. 2001; (4): 3–5. (In Russ.)]
7. Wilson C.G., Zhu Y.P., Kumala P. et al. Ophthalmic drug delivery. In: *Drug delivery and targeting for pharmacists and pharmaceutical scientists*. A.M. Hillery, A.W. Lloyd, J. Swarbrick (Eds). CRS Press, FL, USA, 2001, 329–353.
8. Cejkova J., Cejka C., Trosan P. et al. Treatment of alkali-injured cornea by cyclosporine A-loaded electrospun nanofibers — An alternative mode of therapy. *Exp. Eye Res.* 2016; 147: 128–137. DOI: 10.1016/j.exer.2016.04.016.
9. Baum J. Treatment of bacterial ulcers of the cornea in the rabbit: A comparison of administration by eye drops and subconjunctival injections. *Rev. Trans Am. Ophthalm. Soc.* 1982; 80: 369–390. PMID: 6763800.
10. Колесников А.В., Шулькин А.В., Баренина О.И., Коноплева В.И. Локальный и системный антиоксидантный статус при экспериментальной гнойной язве роговицы. *Казанский мед. ж.* 2013; (4): 571–575. [Kolesnikov A.V., Schul'kin A.V., Barenina O.I., Konoplyova V.I. Local and systemic antioxidant status in experimental corneal purulent ulcer. *Kazanskiy meditsinskiy zhurnal*. 2013; (4): 571–575. (In Russ.)]
11. Колесников А.В. Анализ влияния ацетилцистеина на свободнорадикальный статус и состояние антиоксидантной системы роговицы при стафилококковой гнойной язве роговицы в эксперименте. *Уфимский науч.-практ. ж.* 2017; (1): 71–73. [Kolesnikov A.V. Analysis of the impact of acetylcysteine on free radical status the antioxidant system of the cornea with experimental purulent ulcer. *Ufimskiy nauchno-prakticheskiy zhurnal*. 2017; (1): 71–73. (In Russ.)]
12. Европейская конвенция о защите позвоночных животных, используемых для экспериментов или в иных научных целях (Страсбург, 18 марта 1986 г.). <http://base.garant.ru/4090914/> (дата обращения: 11.12.2017). [European Convention for the Protection of Vertebrate Animals used for Experimental and Other Scientific Purposes. (Strasbourg, 18.III.1986). <http://base.garant.ru/4090914/> (access date: 11.12.2017). (In Russ.)]
13. Pericin C., Grieve A.P. Seasonal variation of temperatures in rabbits. *Laboratory Animals*. 1984; 18: 230–236. DOI: 10.1258/002367784780958132.